

# 口腔インプラント指導医 新規申請時必要書類

## 2024年度版



2024年度専門医試験および指導医試験申請書類**受付期間**

2024年**8月13日**(火)から2024年**8月30日**(金)消印有効

# 2024年度口腔インプラント専門医試験概要

変更なし

## 1. 申請書類の郵送

- 口腔インプラント指導医申請書
- 100症例パノラマエックス写真（書式図1・光沢紙印刷）

※自署・指導医の署名捺印が必要

印刷物  
郵送

## 2. 100症例の事前オンライン提出

- 100症例資料を、別記の試験時必要書類を参照にしてPDFファイルを作成
- 100症例一覧表と合わせて、専用サイトにオンライン提出

New

## 3. 専用PCを用いて口述試験

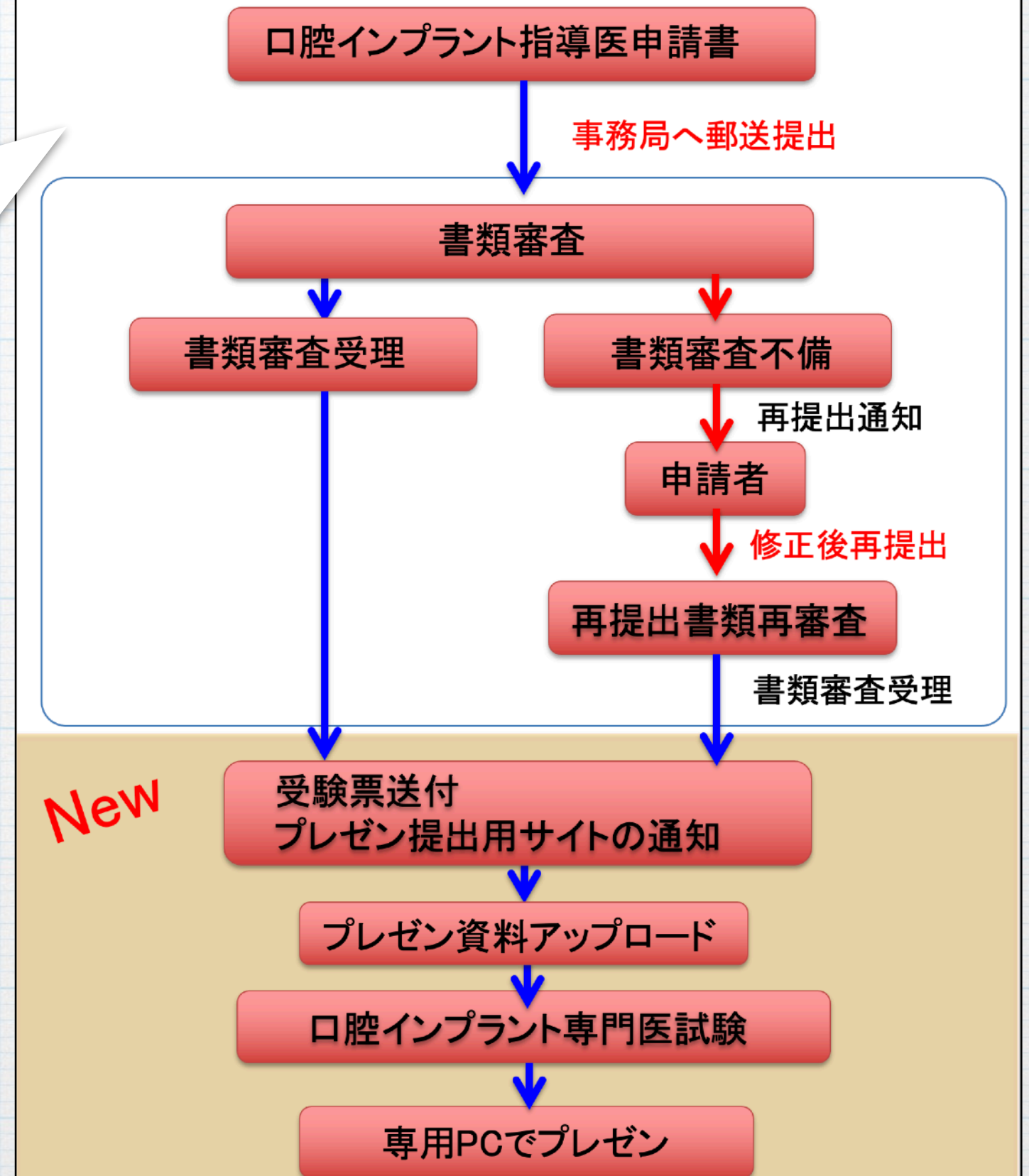
- 事前にオンライン提出した資料を用いて試験会場の専用PCで説明

# 口腔インプラント指導医申請資格

- 正会員歴：継続**10**年以上
- 研修施設：**8**年以上在籍
- 本会学術大会及び支部学術大会に、**10**回以上参加
- 専門医教育講座：**3**回以上
- 研修施設認定講習会の受講修了
- 指導医2名（内1名は施設長）の推薦
- 学術大会発表：**6**回以上（内主演者2回、他は共同演者可）
- 口腔インプラントに関する論文：**6**編以上
- BLSなど救急救命講義修了：**1**回以上

口腔インプラント専門医制度規程

## 口腔インプラント指導医 新規申請の流れ



# 口腔インプラント指導医 新規申請時必要書類

指導医の新規申請時の必要書類は、申請書類と100症例のパノラマエックス線写真による症例報告が必要である。

## 口腔インプラント指導医

症例数	100症例
多数歯欠損症例	15症例以上※1※2
骨造成症例	5症例以上 ※3
症例経過年数	上部構造装着後3年以上経過したもの
症例一覧	100症例一覧表
パノラマエックス線写真※4	100症例分 術前と上部構造装着後3年以上経過後(図1参照)

※1: 多数歯欠損症例とは左右両側にわたる7歯以上の欠損で、両側にインプラント補綴を施しているものをいう。左右側に連続した補綴装置が装着していなくても良い(注意事項1参照)。

※2: 多数歯欠損症例のうち1症例はボーンアンカーブリッジを含むこと。

※3: 骨造成の施術内容が判断できる術中写真もしくはエックス線写真をA4光沢紙に印刷し別途提出すること(注意事項2参照)。

※4: 術前のパノラマエックス線写真とは、インプラント治療に当たって診断の根拠としたエックス線写真(パノラマ, CT等)のことである(注意事項3・4参照)。

※5: パノラマエックス線写真は、症例の術前および上部構造装着後3年以上経過時の2枚をA4光沢紙1枚に図1のように印刷しファイルにまとめて、申請書類と一緒に送付すること。

## 100症例報告

パノラマエックス線写真による書類審査

合格

口腔インプラント指導医  
受験資格

▪ 多数歯欠損症例：  
15症例以上

▪ ボーンアンカーブリッジ1症例以上

▪ 骨造成(増生)症例：  
5症例以上

▪ 上部構造装着後3年以上経過した症例

# 口腔インプラント指導医新規申請時必要書類

Ver.20230319

1号様式

受付番号

受付年月日 西暦 年 月 日

公益社団法人日本口腔インプラント学会指導医申請書

公益社団法人日本口腔インプラント学会理事長 殿

西暦 年 月 日

氏名 (自署)

印

会員番号

住所 〒

電話番号

E-mail :

公益社団法人日本口腔インプラント学会専門医制度による指導医の資格を取得致したく、必要書類及び認定審査料を添えて申請致します。

必要書類

- (1) 指導医申請書 (1号様式)
- (2) 誓約書 (2号様式)
- (3) 認定審査料納入済領収書 (写)
- (4) 履歴書 (3号様式)
- (5) 歯科医師免許証 (写)
- (6) 日本口腔インプラント学会専門医認定証書 (写)
- (7) 学術大会、専門医教育講座参加記録 (会員マイページより該当ページの写し)
- (8) 指導医の推薦書 (4号様式)
- (9) 在籍証明書 (5号様式)
- (10) 大学所属在籍証明書<大学系研修施設所属者の場合、所属大学公印の在籍証明を添付>
- (11) 業績 (6号様式)
- (12) 症例一覧 (7号様式)
- (13) BLS、ACLS、ICLSのいずれかの講習会受講終了証 (写)
- (14) 患者または保護者の同意取得済み確認書 (8号様式)
- (15) 術前と上部構造装着後3年以上経過のパノラマエックス線写真

(注) 自署以外はパソコンを用いて記入。申請書、パノラマエックス線写真による症例報告書作成方法等は学会ホームページ専門医制度内各種申請書ダウンロードし参照のこと。

▪ 学術大会参加：  
10回以上 (直近10年)

▪ 専門医教育講座：  
3回以上 (直近3年)

▪ BLS受講修了証

▪ 氏名：自筆記入

▪ 指導医推薦書 (自筆)

▪ 学術大会発表：  
6回以上 (2回主演者)

▪ 研修施設在籍証明書

# 口腔インプラント指導医 100症例一覧表

## 100症例報告

### パノラマエックス線写真による書類審査

氏名：自筆記入

- 欠損歯数の多い順
- 上部構造装着日が古い順

7号様式

氏名(自署)：

### 100症例一覧表

治療内容分類記号：左2桁：欠損歯数、3桁目：上(U)下(L)、4桁目：通常(N)骨増生(G)、5桁目：抜歯即時埋入(S)

番号	患者名	年齢	性別	初診日	欠損部位	下部構造担当者	上部構造担当者	治療内容分類記号入力	パノラマエックス線術前撮影日	上部構造装着日	パノラマエックス線3年後撮影日	経過及び予後
1	○田○郎	45	男	2015.1.1	25 - 27	指導太郎	指導太郎	03UN	2015.2.1	2015.5.30	2018.5.31	良好
2												
3												
4												
5												
6												
7												
8												
9												
10												
11												
12												
13												
14												
15												
16												
17												
18												
19												
20												

患者名の匿名化：○田○郎

歯式FDI方式：17-15

- 多数歯欠損症例：15症例以上
- 骨造成症例：5症例以上

※専門医申請時の20症例と重複してもよい。※記入はパソコン入力とし、欠損歯数の多い症例が最上位で、かつ上部構造装着日が古い症例から順番に記載すること。  
 ※欠損部位はFDI方式で記載すること  
 ※多数歯欠損症例とは一顎7歯以上の欠損で、インプラント補綴を施しているもの。左右側に連続した補綴装置が装着されていなくともよい。

New

Q

歯式の入力方法を教えてください？

A

年齢	性別	初診日	欠損部位	下部構造 担当者	上部構造 担当者	治療内容分類 記号入力
45	男	2015.1.1	25 - 27	指導太郎	指導太郎	03UN

デジタル化に向けて**FDI方式**

$\frac{654}{7\sim} \mid \frac{567}{\sim 7} \rightarrow 16-14, 25-27$

New

# 歯式記載方法のデジタル変更

## Zsigmondy-Palmer方式

(カギ付き歯式)

$$\begin{array}{c} 7 \sim | \sim 7 \\ \hline \overline{76} | \\ \hline 654 | 567 \\ \hline 7 \sim 4 \quad 2 \sim 2 \quad 4 \sim 7 \end{array}$$

## FDI方式

17-27  
47,46  
46-44,35-37  
47-44,42-32,34-37

※資料のデジタル化に伴い歯式の記入方法をFDI方式に変更



# Q

## 上部構造装着後 3 年以上とは？

専門医・指導医

# A

初診日

術前に診断のため撮影した日

上部構造を装着した日

上部構造装着後 3 年以上経過時に撮影した日

初診日	欠損部位	パノラマエックス線 術前撮影日	上部構造 装着日	パノラマエックス線 3年後撮影日	経過及 び予後
2015.1.1	25 - 27	2015.2.1	2015.5.30	2018.5.31	良好
			ここの間が 3 年以上 経過		

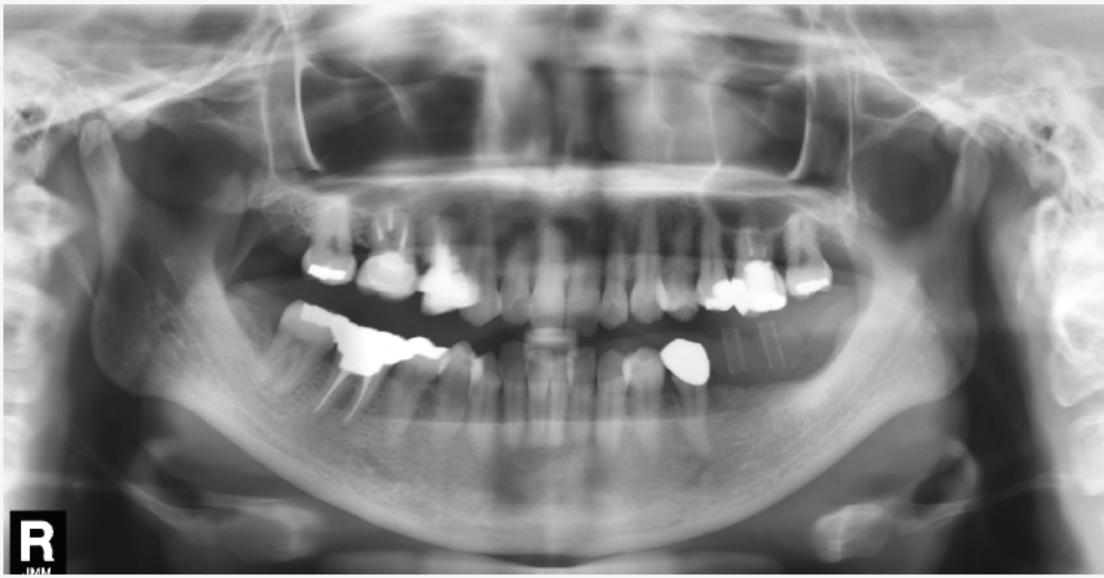
# 100症例パノラマエックス写真規定書式 (図1)

図1 口腔インプラント指導医新規申請時パノラマエックス線写真(例)

**A4: 光沢紙縦印刷**

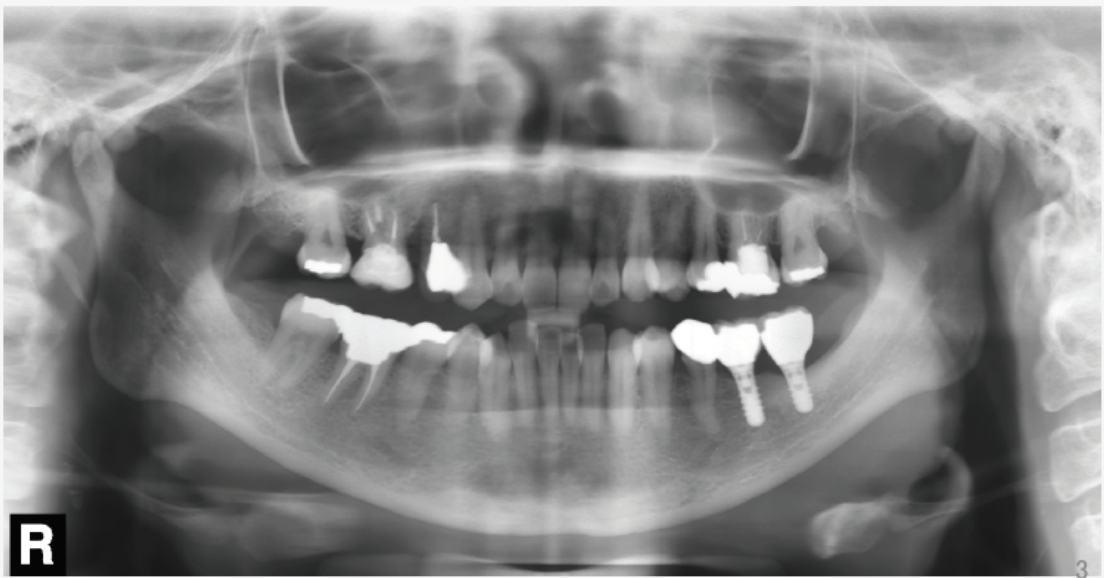
治療内容分類記号  
左2桁:欠損歯数、3桁目:上(U)下(L)、4桁目:通常(N)骨増生(G)、5桁目:抜歯即時埋入(S)

症例番号1 20XX.X.X撮影 インプラント埋入術前(下顎) 02LN



R

20△△.X.X撮影 上部構造装着後3年以上経過時(下顎)



R

- 症例番号 1
- 2018.9.16撮影
- インプラント体埋入術前 (下顎)
- 上部構造装着後2年以上経過時
- 02LN

## 治療内容分類記号

左2桁: 欠損歯数

3桁目: 上顎(U)・下顎(L)

4桁目: 通常埋入(N)・骨増生(G)

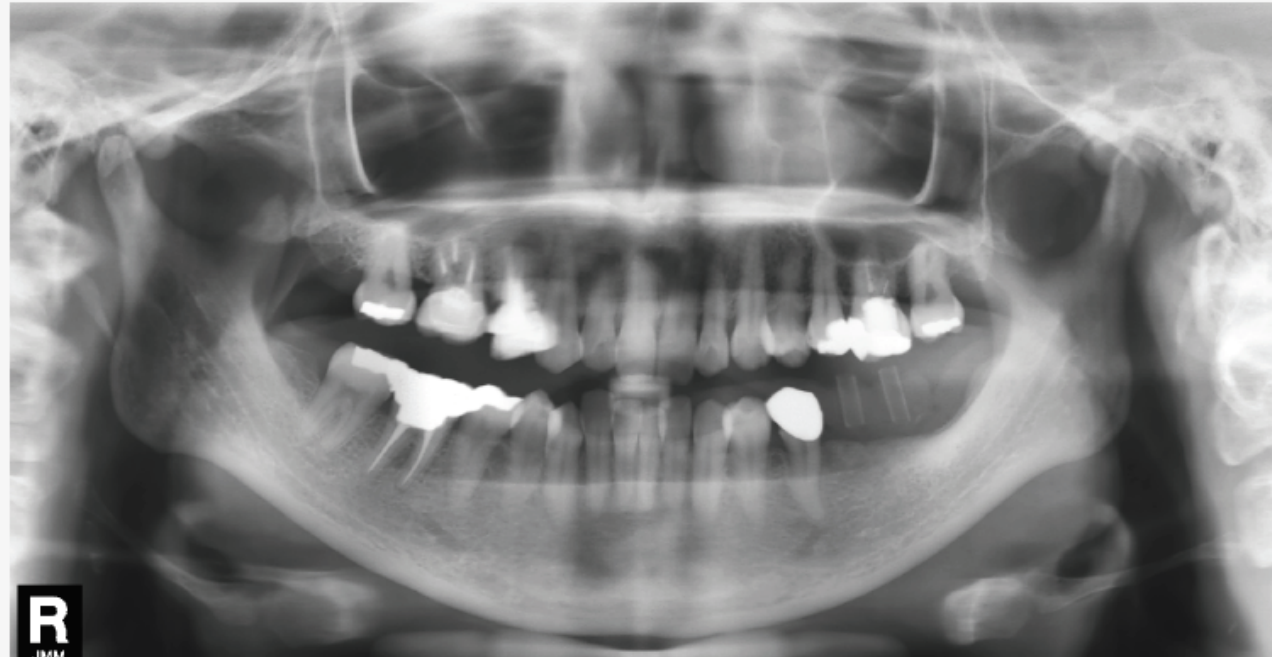
**5桁目: 抜歯即時埋入(S)**

図1 口腔インプラント指導医新規申請時パノラマエックス線写真(例)

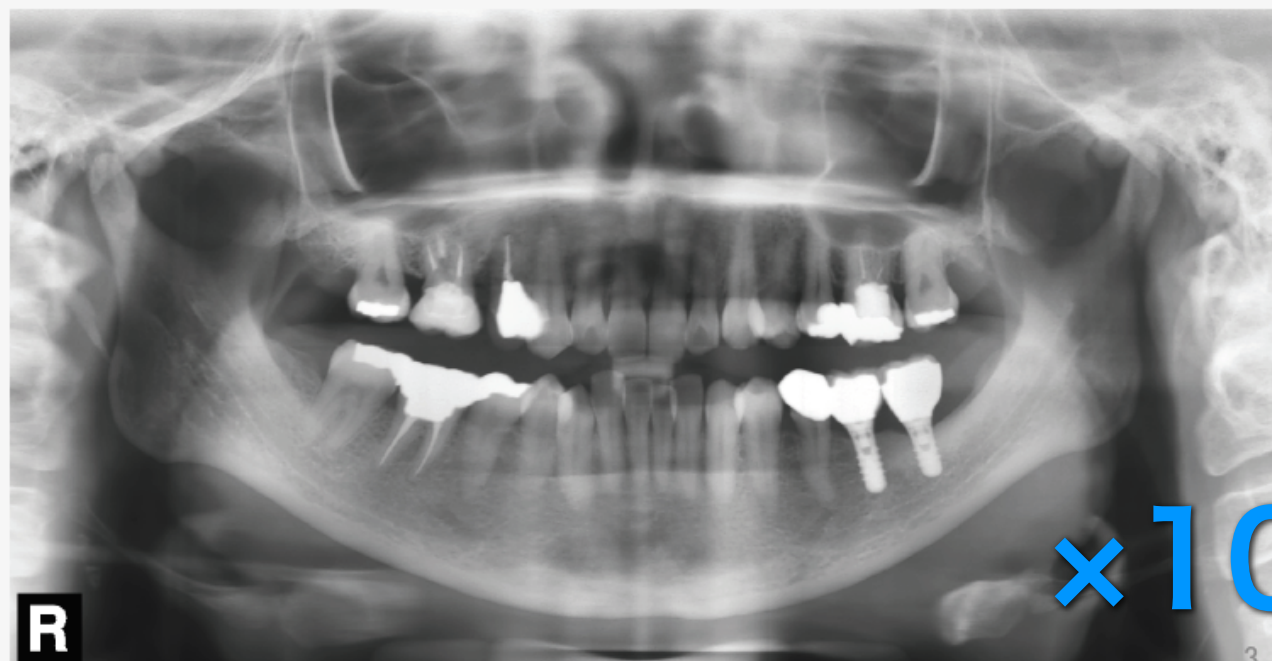
治療内容分類記号  
左2桁:欠損歯数、3桁目:上(U)下(L)、4桁目:通常(N)骨増生(G)、5桁目:抜歯即時埋入(S)

A4:光沢紙縦印刷

症例番号1 20XX.X.X撮影 インプラント埋入術前(下顎) 02LN



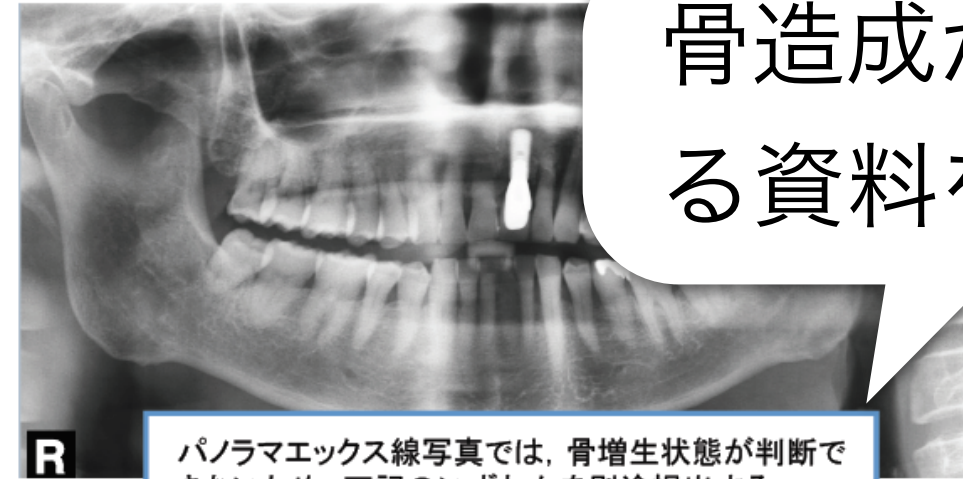
20△△.X.X撮影 上部構造装着後3年以上経過時(下顎)



×100症例

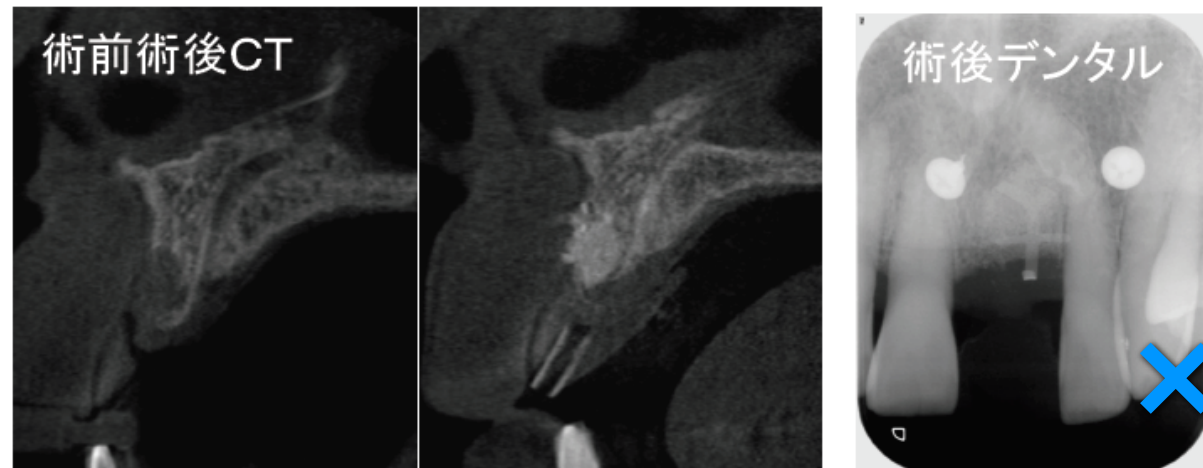
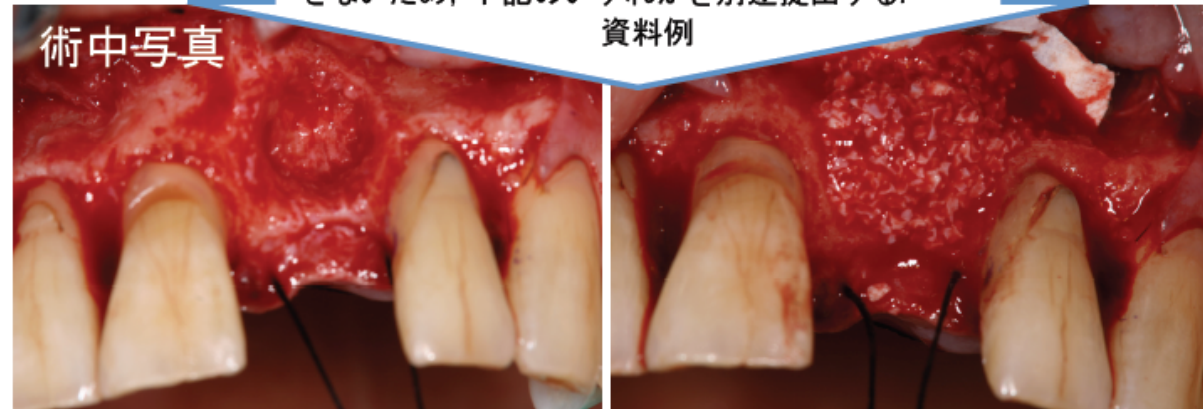
骨造成症例について注意事項

- 1. 骨造成症例は、施術内容が確認できる資料を提出すること。
- 2. 術中写真もしくはエックス線写真(デンタル・CT等)をA4光沢紙に別途印刷して提出すること。



骨造成が確認できる資料を提出

パノラマエックス線写真では、骨増生状態が判断できないため、下記のいずれかを別途提出する。

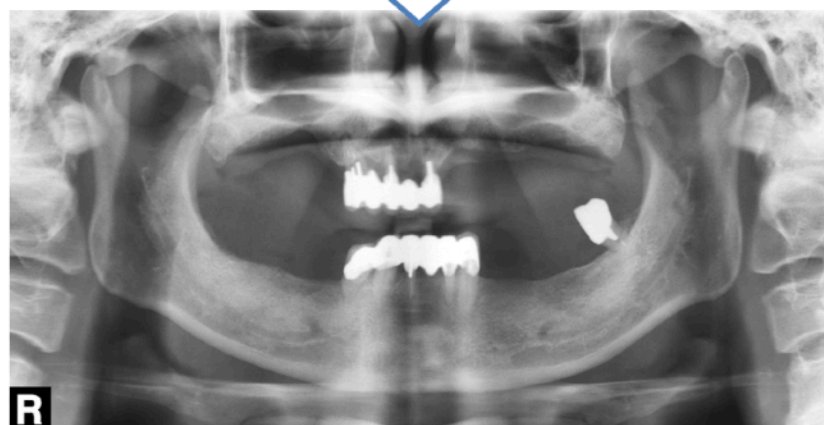
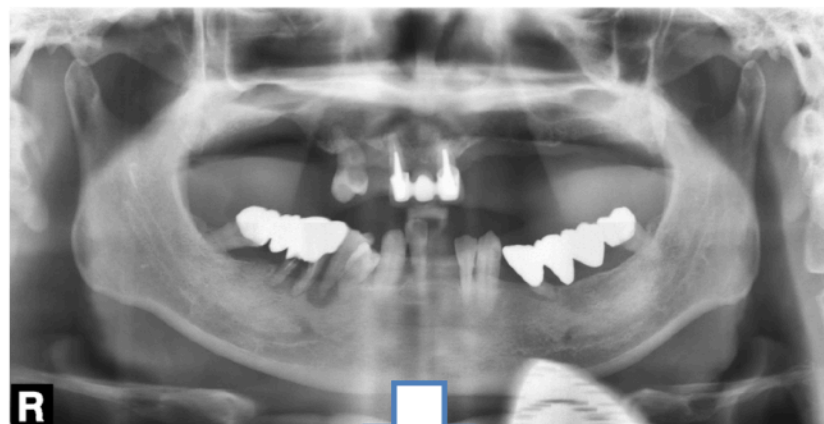

×5症例

パノラマエックス線写真についての注意事項

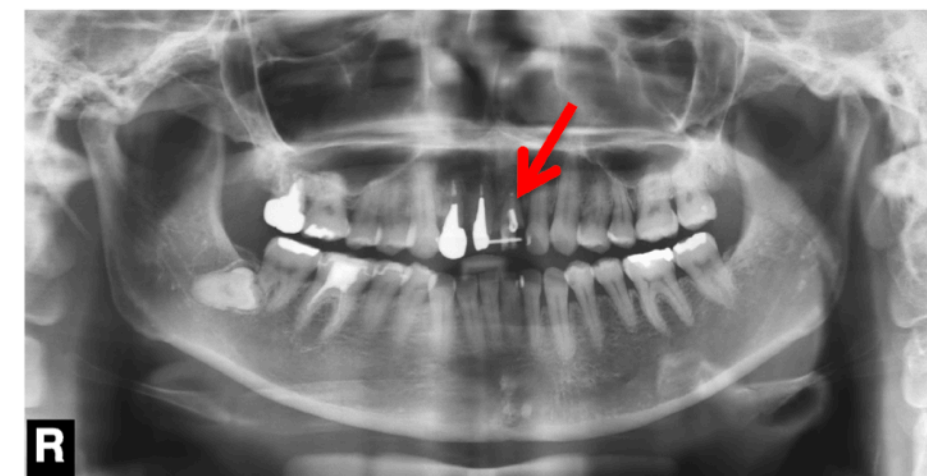
- 症例ごとにインプラント埋入術前と上部構造装着後**3年以上経過**時のパノラマエックス線写真に、症例番号、撮影年月日、上顎・下顎、治療内容分類記号を記載すること。
- 術前のパノラマエックス線写真とは、インプラント治療部位に歯のない状態を指す(抜歯即時埋入は除く)。歯のあるパノラマエックス線写真の場合は、欠損の状態を確認したデンタルエックス線写真もしくはCT写真を添付すること(注意事項3参照)。
- パノラマエックス線写真において両側顎関節が写っていることを原則とする。ただし、撮影機種によっては顎関節部が十分に映らない場合がある。その場合は機種名等を記載すること。

※術前とは、必ずしも初診時のパノラマエックス線写真ではない。  
診断の根拠とした欠損部位の状況が判読できるエックス線写真を指す。



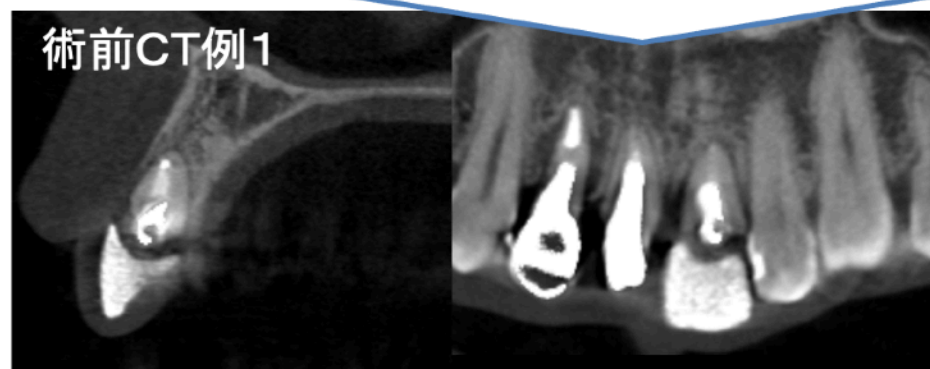
術前パノラマエックス線写真について補足

- 抜歯即時埋入手術時など、術前のパノラマエックス線写真に抜歯予定歯が残存している場合は、CTやデンタルエックス線写真などインプラント埋入部位の状態が診断できるエックス線写真をA4光沢紙に別途印刷して提出すること。

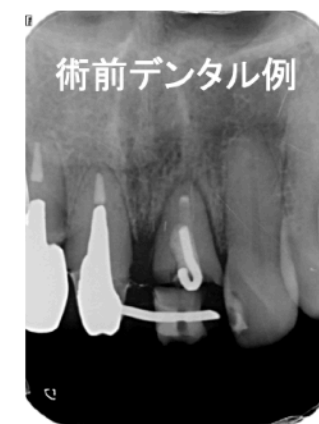


別途提出するエックス線写真例

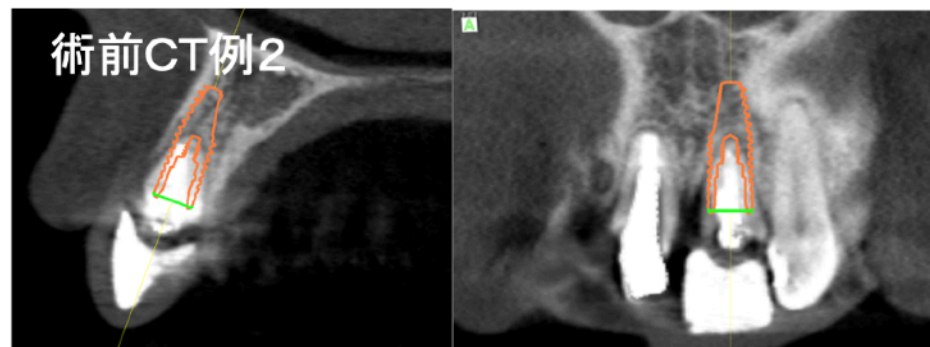
術前CT例1



術前デンタル例



術前CT例2



いずれかのエックス線写真を提出のこと

New

# 学術大会、専門医教育講座、専門医臨床技術向上講習会 参加記録の提出方法の変更

会員マイページに参加した学術大会、専門医教育講座および専門医臨床技術講習会の参加履歴を2種類記録しております。この該当ページを印刷して更新書類に同封して下さい。

参加記録のPC入力を廃止

学術大会、専門医教育講座および専門医臨床技術向上講習会参加記録

参加履歴は、(会員マイページ)にて管理・記録しておりますので、参加した学術大会を(年・月・日)に記入してください。他学会参加の場合には、学術大会名(開催年月日、場所を含む)の記入及び参加記録のコピーを添付してください。

(記載例)

学術大会参加状況

- 2018年 9月14日～15日：第48回日本口腔インプラント学会学術大会(札幌)  
参加・専門医教育講座受講
- 2018年10月27日～28日：第38回日本口腔インプラント学会東北・北海道支部大会(札幌)  
参加・専門医教育講座受講
- 2019年 9月20日～22日：第40回日本口腔インプラント学会学術大会(福岡)  
参加・専門医教育講座受講
- 2019年11月2日～3日：第39回日本口腔インプラント学会東北・北海道支部大会(秋田)  
参加・専門医教育講座受講
- 2020年 9月23日～25日：第52回日本口腔インプラント学会学術大会(名古屋)  
参加・専門医教育講座受講
- 2022年11月12日～13日：第42回日本口腔インプラント学会北・北海道支部大会(弘前)  
参加・専門医教育講座受講

専門医臨床技術向上講習会参加状況

- 2018年 6月 4日：第3回専門医臨床技術向上講習会(札幌)

New

公益社団法人日本口腔インプラント学会 大会参加情報

会員番号	000002	フリガナ 氏名	コシカケイゾウ 日本口腔インプラント学会	支部	関東・甲信越支部
------	--------	------------	-------------------------	----	----------

(\*)専門医教育講座は本部・支部大会以外で開催された分が表示されます。

年度	本部学術大会	本部学術大会 教育講座	東・北支部 大会	東・北支部 教育講座	関・甲支部 大会	関・甲支部 教育講座	中部支部 大会	中部支部 教育講座	近・北支部 大会	近・北支部 教育講座	中・四支部 大会	中・四支部 教育講座	九州支部 大会	九州支部 教育講座	五回WC出欠	五回WC受講	関東2.5出欠	関東2.5受講	専門医教育講座*
1998	1																		
2004					1														
2008													1	1					
2009					1	1													
2010	1	1																	
2011	1	1																	
2012	1	1																	
2013	1	1	1																
2014	1	1																	
2015	1	1																	
2017	1	1																	
2019	1	1							1	1									
2021																			

①大会参加情報

公益社団法人日本口腔インプラント学会 講習会等参加情報

会員番号	000002	フリガナ 氏名	コシカケイゾウ 日本口腔インプラント学会	支部	関東・甲信越支部
------	--------	------------	-------------------------	----	----------

年度	講習会名
2008	第1回口腔インプラント専門医臨床技術向上講習会(新潟)
2008	第2回口腔インプラント専門医臨床技術向上講習会(東京)
2009	第3回口腔インプラント専門医臨床技術向上講習会(福岡)
2009	第4回口腔インプラント専門医臨床技術向上講習会(大阪)
2010	第5回口腔インプラント専門医臨床技術向上講習会(東京)
2010	第6回口腔インプラント専門医臨床技術向上講習会(愛知)
2011	第7回口腔インプラント専門医臨床技術向上講習会(東京)
2011	第8回口腔インプラント専門医臨床技術向上講習会(大阪)
2011	第9回口腔インプラント専門医臨床技術向上講習会(東京)
2012	第10回口腔インプラント専門医臨床技術向上講習会(北海道)
2012	第11回口腔インプラント専門医臨床技術向上講習会(東京)
2012	第12回口腔インプラント専門医臨床技術向上講習会(福岡)
2013	第13回口腔インプラント専門医臨床技術向上講習会(大阪)
2013	第14回口腔インプラント専門医臨床技術向上講習会(東京)
2013	第15回口腔インプラント専門医臨床技術向上講習会(東京)
2013	第16回口腔インプラント専門医臨床技術向上講習会(東京)
2013	第17回口腔インプラント専門医臨床技術向上講習会(大阪)
2014	第18回口腔インプラント専門医臨床技術向上講習会(東京)
2014	第19回口腔インプラント専門医臨床技術向上講習会(北海道)
2014	第20回口腔インプラント専門医臨床技術向上講習会(大阪)
2014	第21回口腔インプラント専門医臨床技術向上講習会(東京)
2016	2016年度専門医理工士公開セミナーin大阪
2019	2019年度専門医理工士公開セミナーin東京

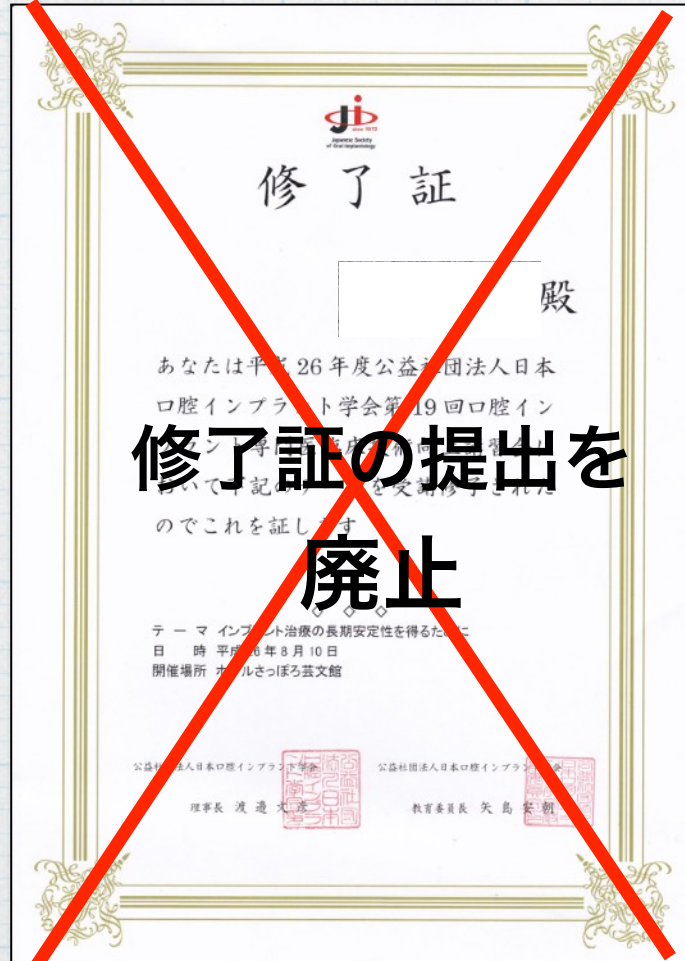②講習会参加情報

申請時は①  
更新時は①と② } 印刷提出

New

# 専門医臨床技術向上講習会の修了証の提出方法の変更

以前は専門医臨床技術講習会修了証のコピーの提出を求めていました。会員マイページに専門医臨床技術講習会の参加履歴を記録しているため、講習会参加情報ページの印刷物をもって修了証の提出とします。更新書類に同封して下さい。



New

公益社団法人日本口腔インプラント学会 大会参加情報

会員番号	001002	フリガナ 氏名	ユウカケイプラント 医師 日本口腔インプラント 学会	支部	関東・甲信越支部
------	--------	------------	-------------------------------	----	----------

(\*)専門医教育講座は本部・支部大会以外で開催された分が表示されます。

年度	本部学術大会	本部学術大会 教育講座	東・北支部 大会	東・北支部 教育講座	関・甲支部 大会	関・甲支部 教育講座	中部支部 大会	中部支部 教育講座	近・北支部 大会	近・北支部 教育講座	中・四支部 大会	中・四支部 教育講座	九州支部 大会	九州支部 教育講座	五回WC出欠	五回WC受講	関東2.5出欠	関東2.5受講	専門医教育講座*
1998	1																		
2004					1														
2008													1	1					
2009					1	1													
2010	1	1																	
2011	1	1																	
2012	1	1																	
2013	1	1	1																
2014	1	1																	
2015	1	1																	
2017	1	1																	
2019	1	1							1	1									
2021																			1

①大会参加情報

②講習会参加情報

申請時は①  
更新時は①と②

印刷提出

公益社団法人日本口腔インプラント学会 講習会等参加情報

会員番号	001002	フリガナ 氏名	ユウカケイプラント 医師 日本口腔インプラント 学会	支部	関東・甲信越支部
------	--------	------------	-------------------------------	----	----------

年度	講習会名
2008	第1回口腔インプラント専門医臨床技術向上講習会(新潟)
2008	第2回口腔インプラント専門医臨床技術向上講習会(東京)
2009	第3回口腔インプラント専門医臨床技術向上講習会(福岡)
2009	第4回口腔インプラント専門医臨床技術向上講習会(大阪)
2010	第5回口腔インプラント専門医臨床技術向上講習会(東京)
2010	第6回口腔インプラント専門医臨床技術向上講習会(愛知)
2011	第7回口腔インプラント専門医臨床技術向上講習会(東京)
2011	第8回口腔インプラント専門医臨床技術向上講習会(大阪)
2011	第9回口腔インプラント専門医臨床技術向上講習会(東京)
2012	第10回口腔インプラント専門医臨床技術向上講習会(北海道)
2012	第11回口腔インプラント専門医臨床技術向上講習会(東京)
2012	第12回口腔インプラント専門医臨床技術向上講習会(福岡)
2013	第13回口腔インプラント専門医臨床技術向上講習会(大阪)
2013	第14回口腔インプラント専門医臨床技術向上講習会(東京)
2014	第15回口腔インプラント専門医臨床技術向上講習会(北海道)
2014	第16回口腔インプラント専門医臨床技術向上講習会(大阪)
2014	第17回口腔インプラント専門医臨床技術向上講習会(東京)
2016	2016年度専門医理工士公開セミナーin大阪
2019	2019年度専門医理工士公開セミナーin東京

New

# 同意書の提出方法の変更

## 従来通り

医療機関名：  
 当科（院）に受診した患者様の口腔内写真、エックス線写真、及び各種検査内容は、初診時と経過、現在の状態などを比較検討する上で大変重要な資料です。また、今後のインプラント治療の向上のため、公益社団法人日本口腔インプラント学会の専修医、専門医、指導医取得・更新の資料として学会等に報告する場合があります。個人情報の守秘義務を遵守し、上記の目的以外には使用しませんので、予めご了承下さい。  
 上記内容について同意頂ける場合、サインをお願いいたします。

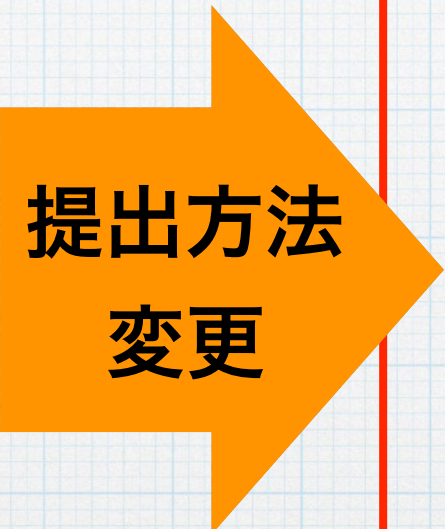西暦 年 月 日

上記内容について担当者\_\_\_\_\_から十分説明を受け、理解のうえ同意致しました。

患者氏名 (自署) 印  
 (保護者氏名)  
 住 所

※本紙は同意書の例文です。条件を満たした同意書であれば所定の用紙である必要はありませんが同意書は必ず保存をお願い致します。

個々の患者から同意書を取得し、各自保管してください



New

Ver.20230530

患者または保護者の同意取得済み確認書

今回使用する患者情報（画像検査写真、病態写真、診療録記載内容など）について、プライバシー保護に配慮し、患者が特定されないよう十分配慮した上で使用させて頂く事について、患者または家族からインフォームドコンセントを得ています。

また、患者プライバシー保護などに関して問題が発生した場合は、わたしが責任を負うことを誓います。

西暦 年 月 日

氏名 (自署) 印

申請者の「患者または保護者の同意取得済み確認書」のみを提出のこと

**注意！**

**指導医新規申請時には**

**BLS (ACLS,ICLS)受講が必須！**

**※BLS、ACLS、ICLSのいずれかの講習会  
の受講修了証のコピーを添付してください。**

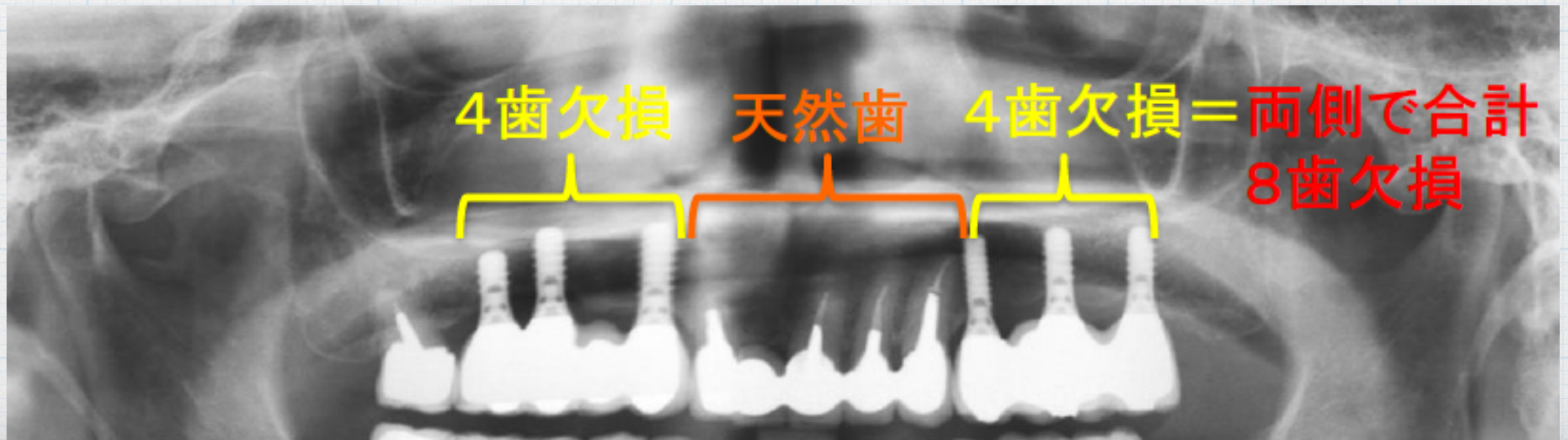


Q

ボーンアンカーカードブリッジは、連続欠損でしょうか？  
7654 | 4567の症例は含まれますか？

A

多数歯欠損症例とは、一顎の合計7歯欠損以上で、  
インプラント補綴を施しているものをいう。  
その補綴装置は左右側に連続していなくてもよい



# Q

## 各資格試験・各資格更新時に提出症例の 判断基準について？

ケースプレゼンテーション試験・専修医申請は上部構造装着後2年以上、専門医・指導医の資格試験・資格更新は上部構造装着後3年以上、メンテナンス期間中良好に経過した症例で、新たな治療介入

# A

がない症例を原則。但し、**外傷や予期せぬ修復物の脱離への対応等、術前診断および上部構造装着時において医学的に予測不能な事象に対するインプラント以外の治療介入**については、口述試験においてその治療介入がメンテナンス期間中の**予期せぬ事象への対応**であったことを明確に説明でき、その説明が適切であると判断されれば、当該症例を経過良好な症例として取り扱うこととする。

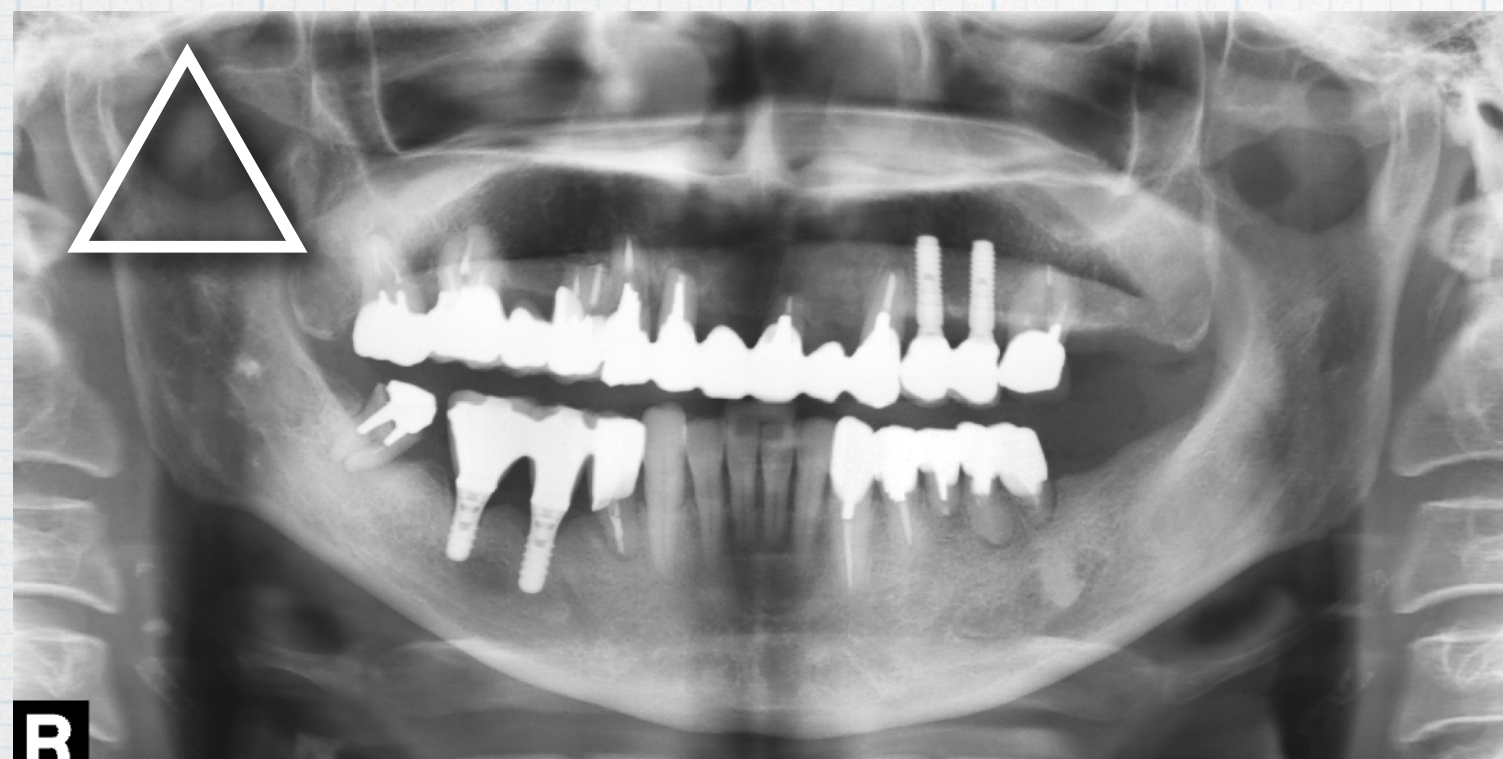A

たとえば、上下顎であっても、一口腔単位でインプラント診療を含む治療計画の下に終了された症例でなければ、別々の症例として認められません。例えば、上顎にインプラント治療をされて、上部構造装着後3年以上良好に経過しているても、下顎のインプラント治療が上部構造装着後3年未満であれば、上顎のみを1症例として提出することはできません（あくまで一口腔単位で、上部構造装着後3年以上、新たな治療介入無しに良好に経過してはなりません）。また、全てのインプラント治療が上部構造装着後3年以上の症例であっても、当該部位のインプラントだけでなく、一口腔単位で予後良好な症例の提出を求めています。

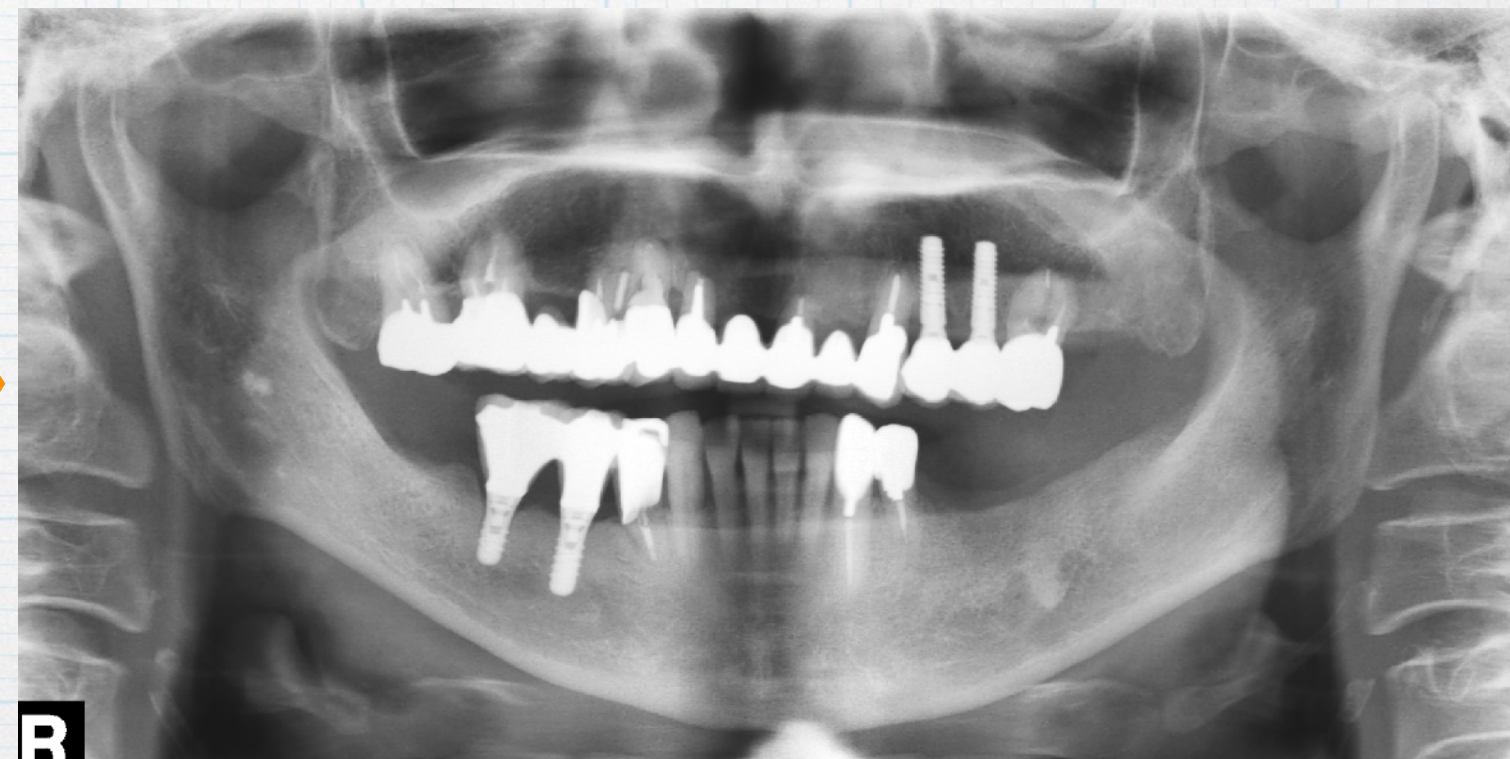# 上部構造装着後3年以内の治療介入 **新たな欠損**

☑ 上部構造装着直後から3年以内に、新たな欠損が生じた

上部構造装着直後



上部構造装着後3年以上経過時



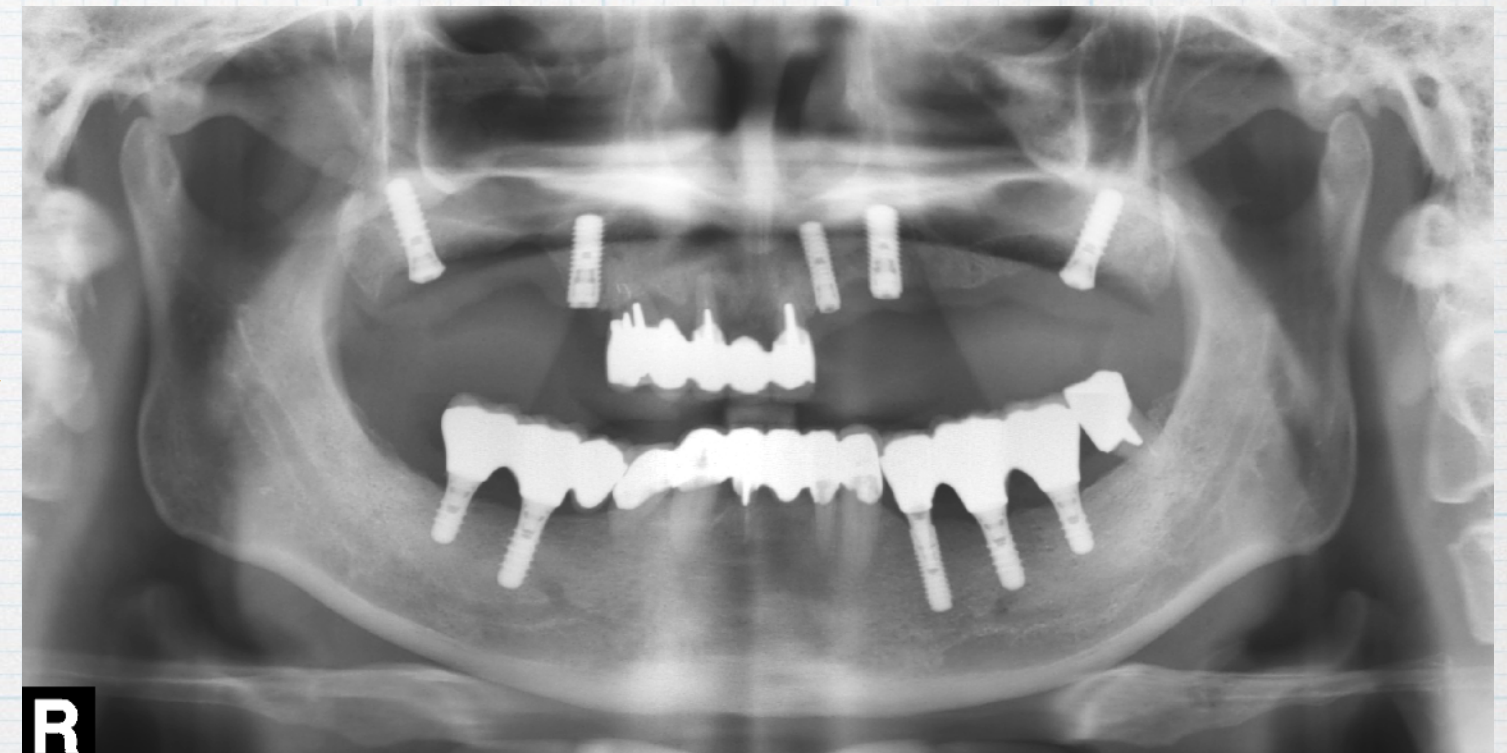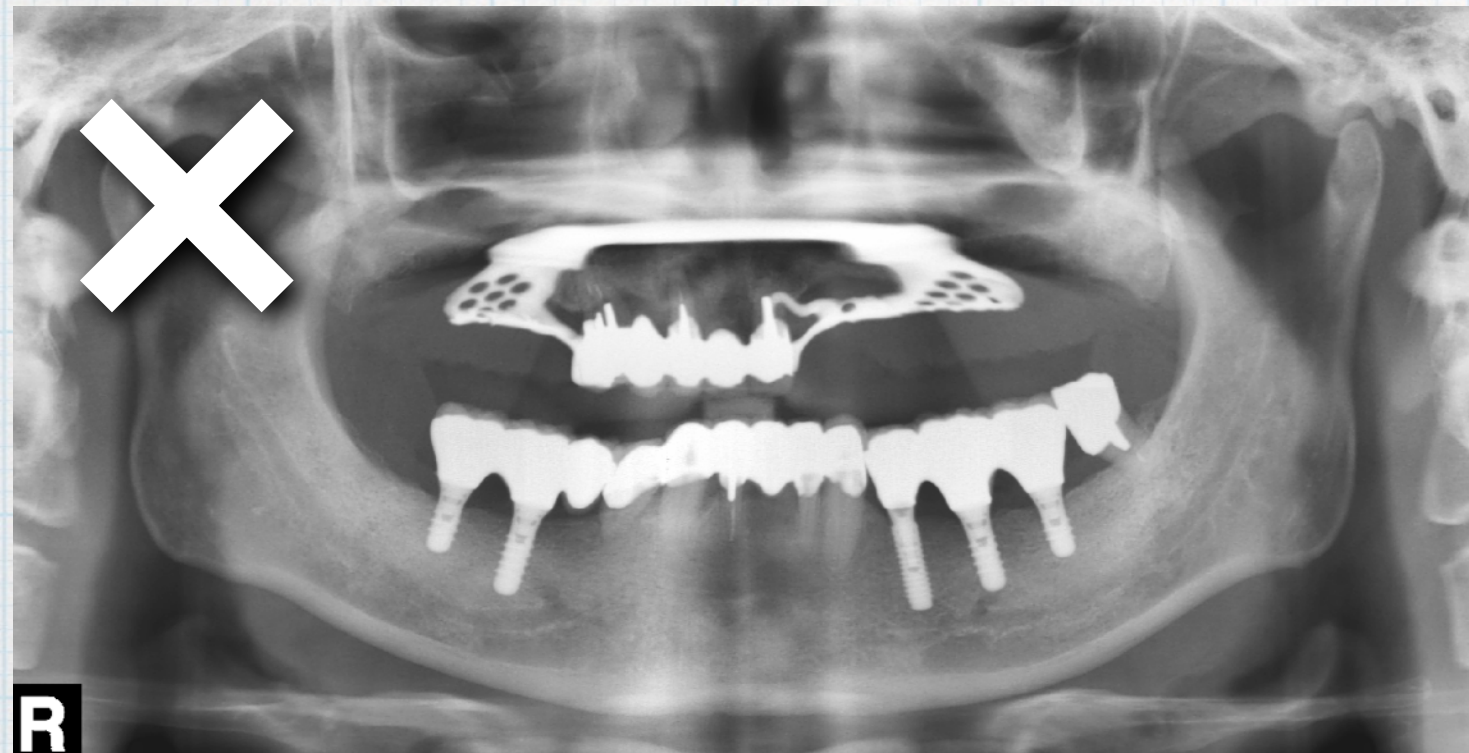
上部構造装着後3年以内に新たな欠損が生じた症例は、症例変更（差し替え）の対象です。但し、術前診断および上部構造装着時において予測不能な事象で抜歯せざるを得ない場合、適切な医療判断がされている事を明確に説明できれば、症例として認めます。

# 上部構造装着後3年以内の治療介入 新たなインプラント治療

- ☑ 上部構造装着直後から3年以内に、新たにインプラント治療を施術した

上部構造装着直後

上部構造装着後3年以上経過時

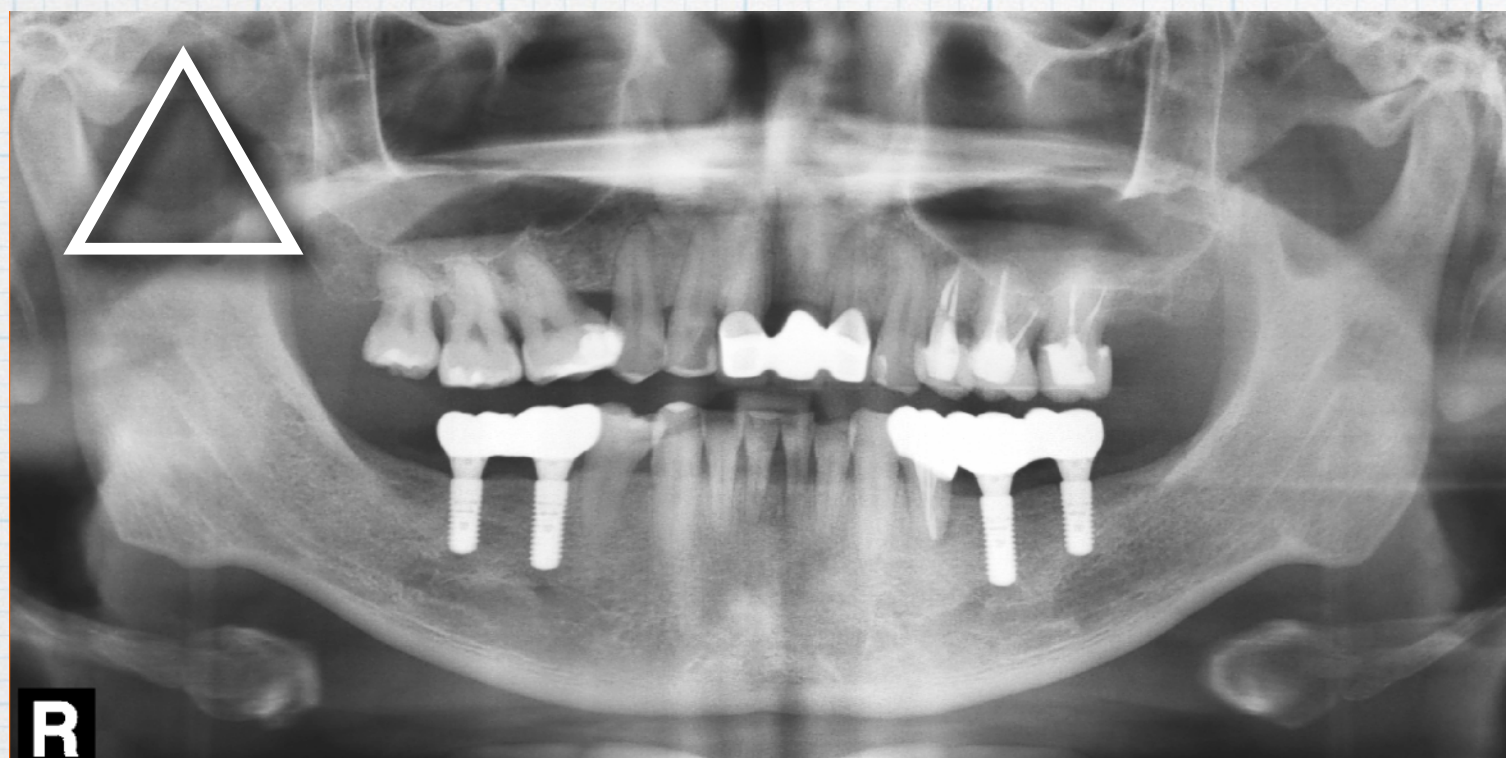

上部構造装着後3年以内に新たにインプラント治療を施術した症例は、症例変更（差し替え）の対象です。本ケースの場合たとえ下顎が3年以上経過していても、上顎が治療完了し上部構造装着後3年以上経過していなければ症例として不適切です。

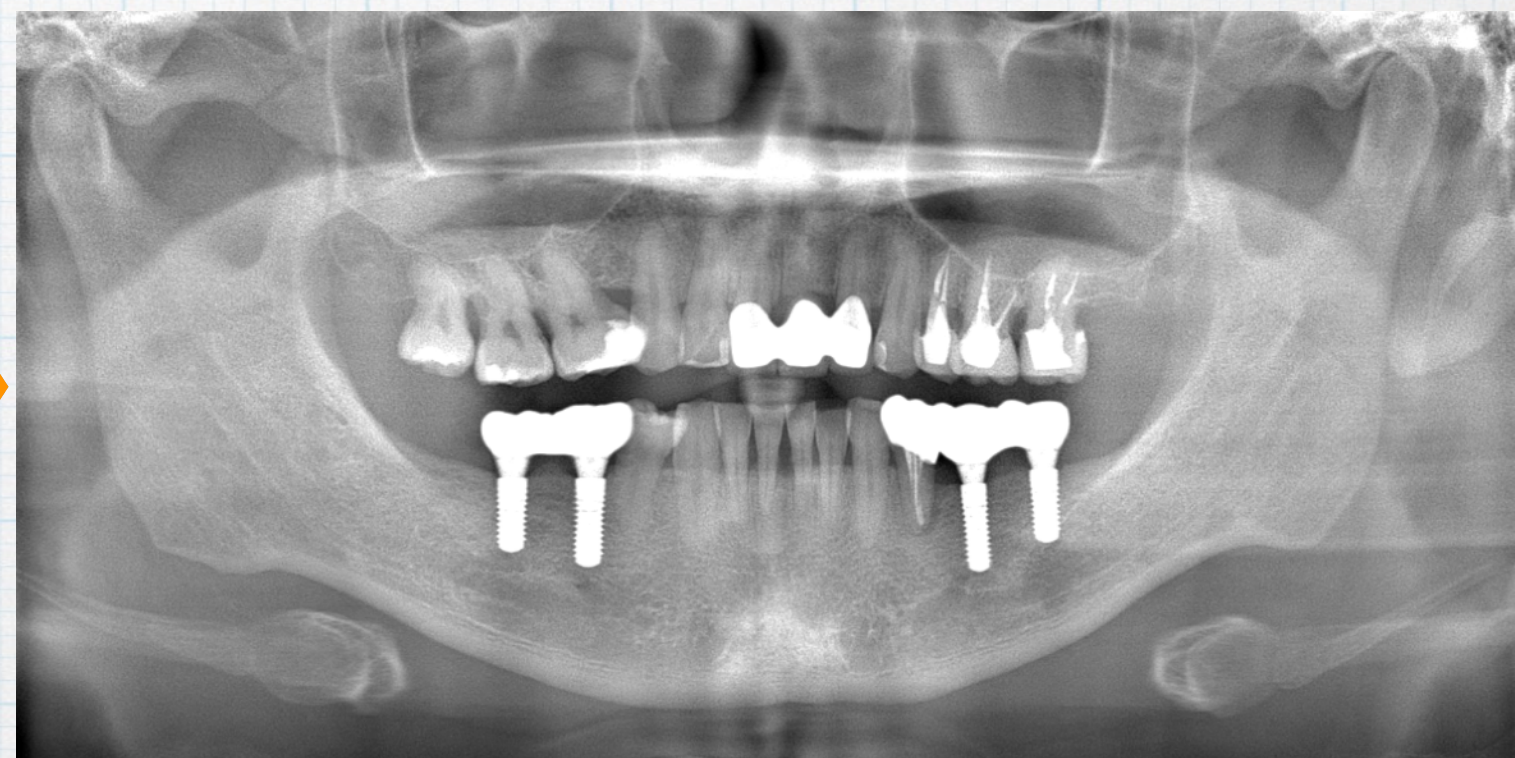
# 上部構造装着後3年以内の治療介入 **新たな補綴**

☑ 上部構造装着直後から3年以内に、天然歯に新たな補綴治療を施術した

上部構造装着直後



上部構造装着後3年以上経過時



術前診断および上部構造装着時において医学的に予測不能な事象に対するインプラント以外の治療介入については、明確に理由を説明できれば症例として認めます。  
インレーやコンポジットレジン等の保存修復を行っても症例として認めます。

**Q**

同一患者で、別々に治療（5年前に右下治療、3年前に左下治療）した場合は、別々の2症例として記載可能でしょうか？

**A**

1顎1症例を基本としています。  
異なる時期に異なる部位に治療され、それぞれが上部構造装着後3年以上良好に経過した症例であっても、同一顎におけるインプラント治療は1症例となります。上下顎の場合は2症例になりますが、左右は2症例とはなりません。

**Q**

初診時のパノラマエックス線写真しかなく、インプラント埋入部位に歯が残存しているパノラマエックス線写真しかありません？

**A**

CTやデンタルエックス線写真など欠損の状態や診断の根拠が確認できるエックス線写真等が必要。それもない場合は、症例変更（差し替え）となります。

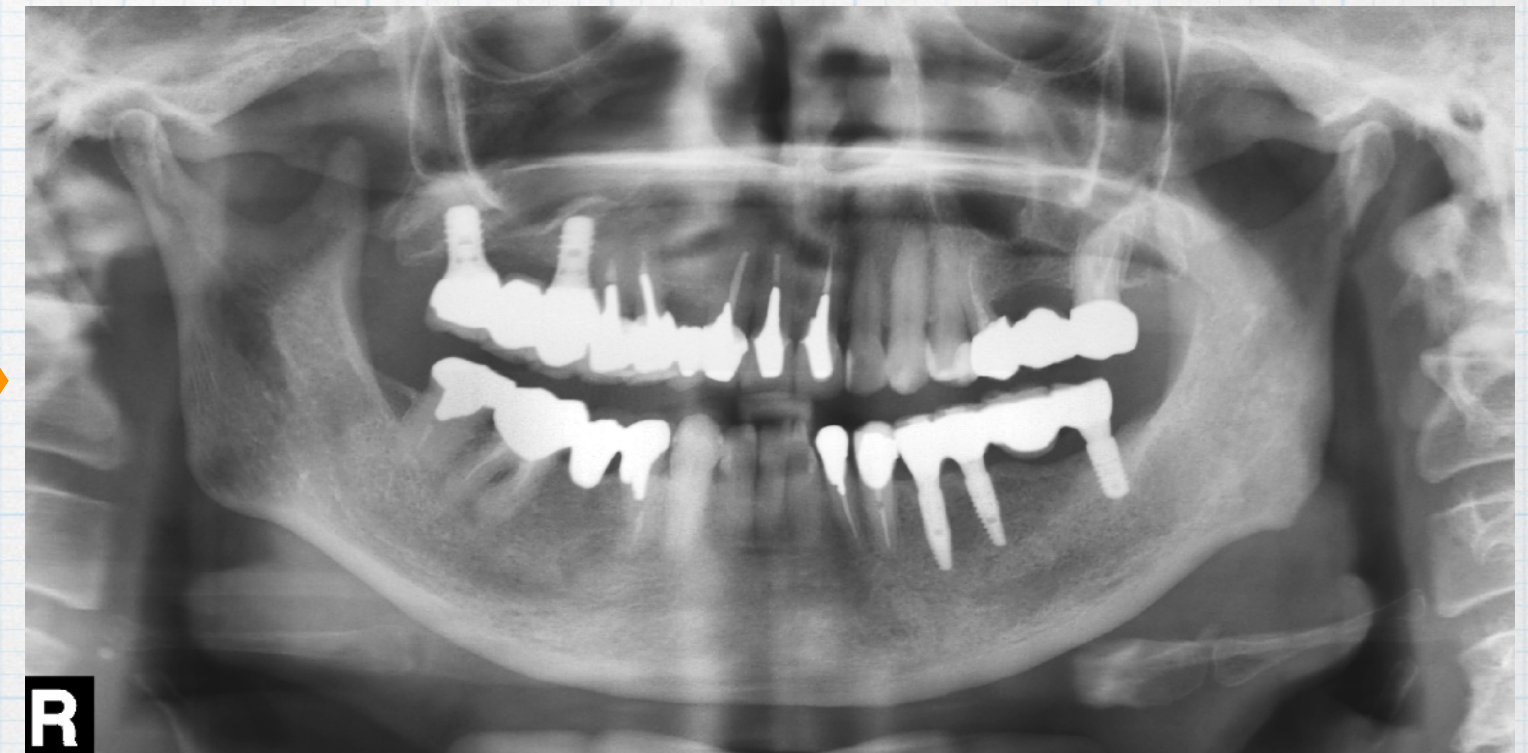
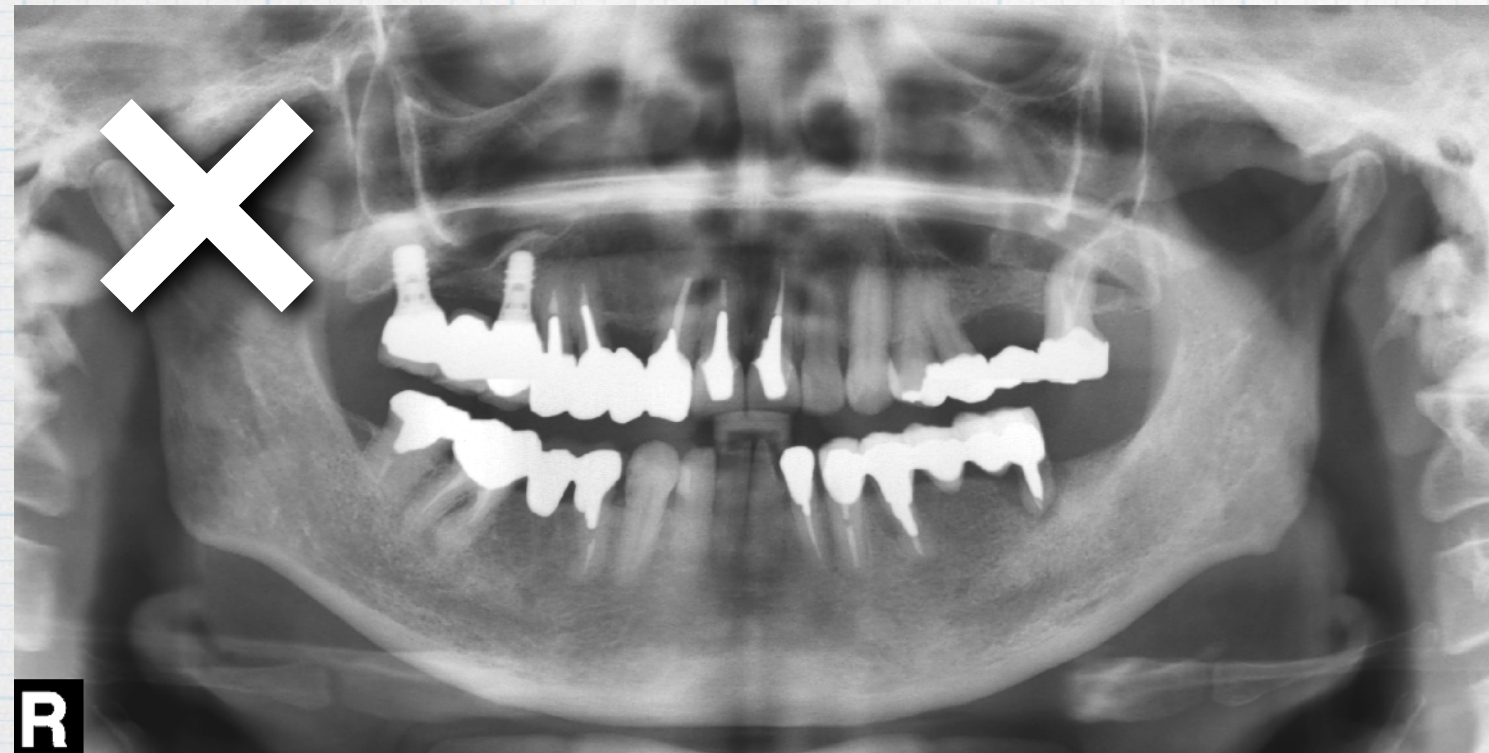
# インプラント施術部位に 歯根やポンテックがある場合

☑術前のパノラマエックス線写真に抜歯予定歯やポンテックある写真しかない

術前パノラマエックス線写真

上部構造装着後3年以上経過時



欠損の状態や診断の根拠となるエックス線写真が必要。本ケースは、34には歯根、35にはブリッジポンテックがあるため、症例変更（差し替え）の対象です。但し、欠損部位の状態が確認できるCTやデンタルエックス線写真などを別途提出できれば症例として認めます。

Q

術前の口腔内写真に歯やブリッジポンテックがある場合は症例として認められますか？

A

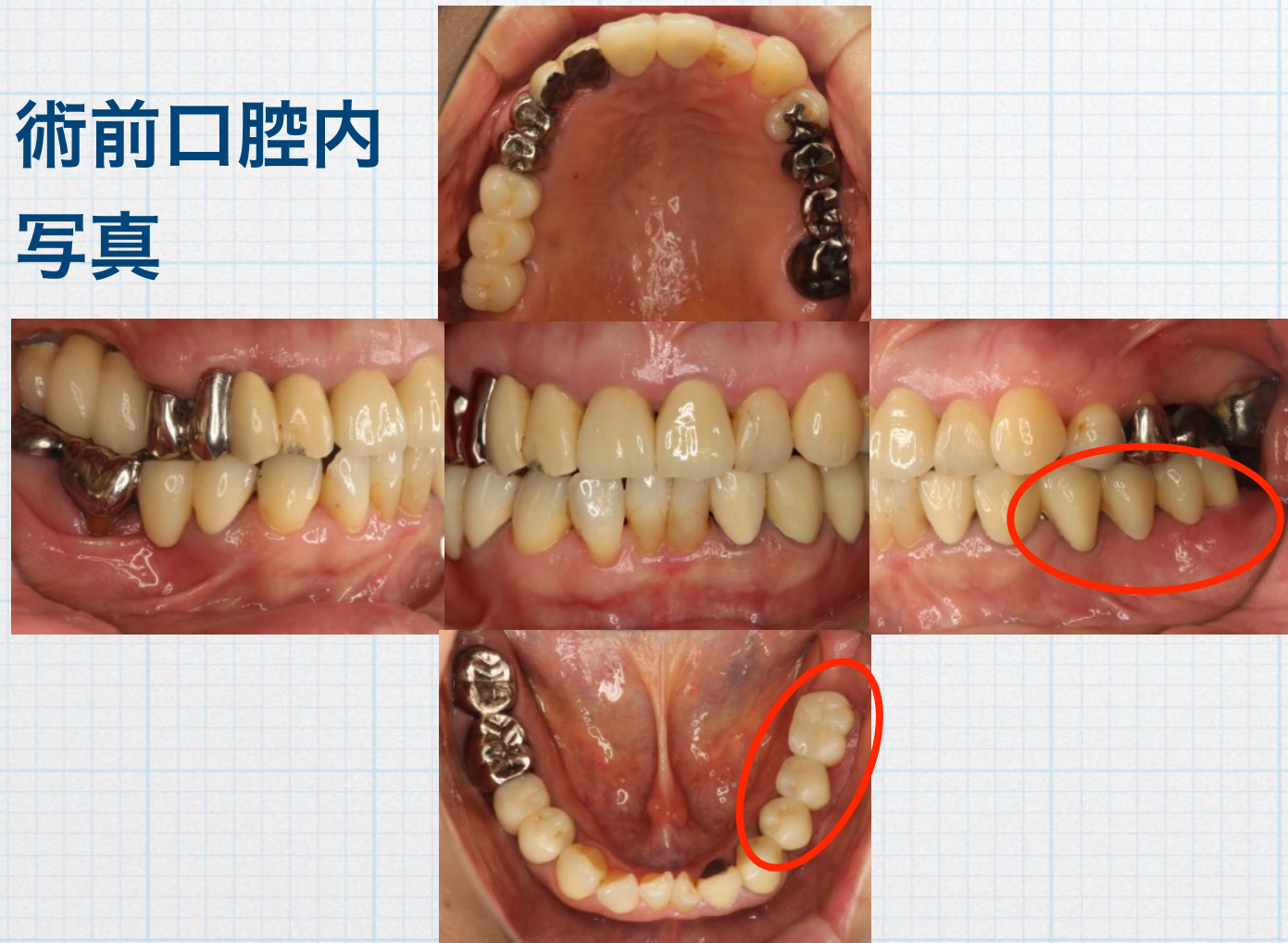
術前の口腔内写真5枚法の埋入部位に歯やブリッジポンテックがある場合は、その5枚法と1枚でも欠損状態が確認できる写真を別途提示できれば症例として認める。

しかし、抜歯後の治癒状態は、エックス線写真で確認しているので、必ずしも軟組織治癒状態の写真は求めている。

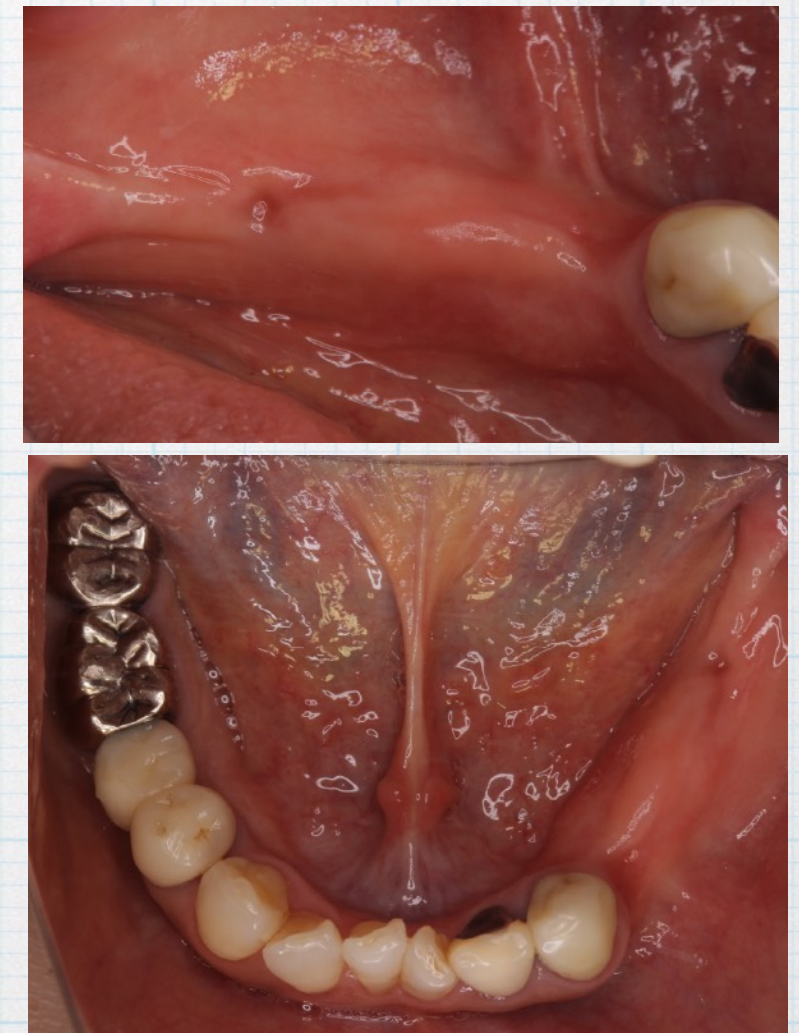
# インプラント施術部位に 歯根やポンテックがある場合

☑術前の口腔内写真に抜歯予定歯やポンテックある写真しかない

術前口腔内  
写真



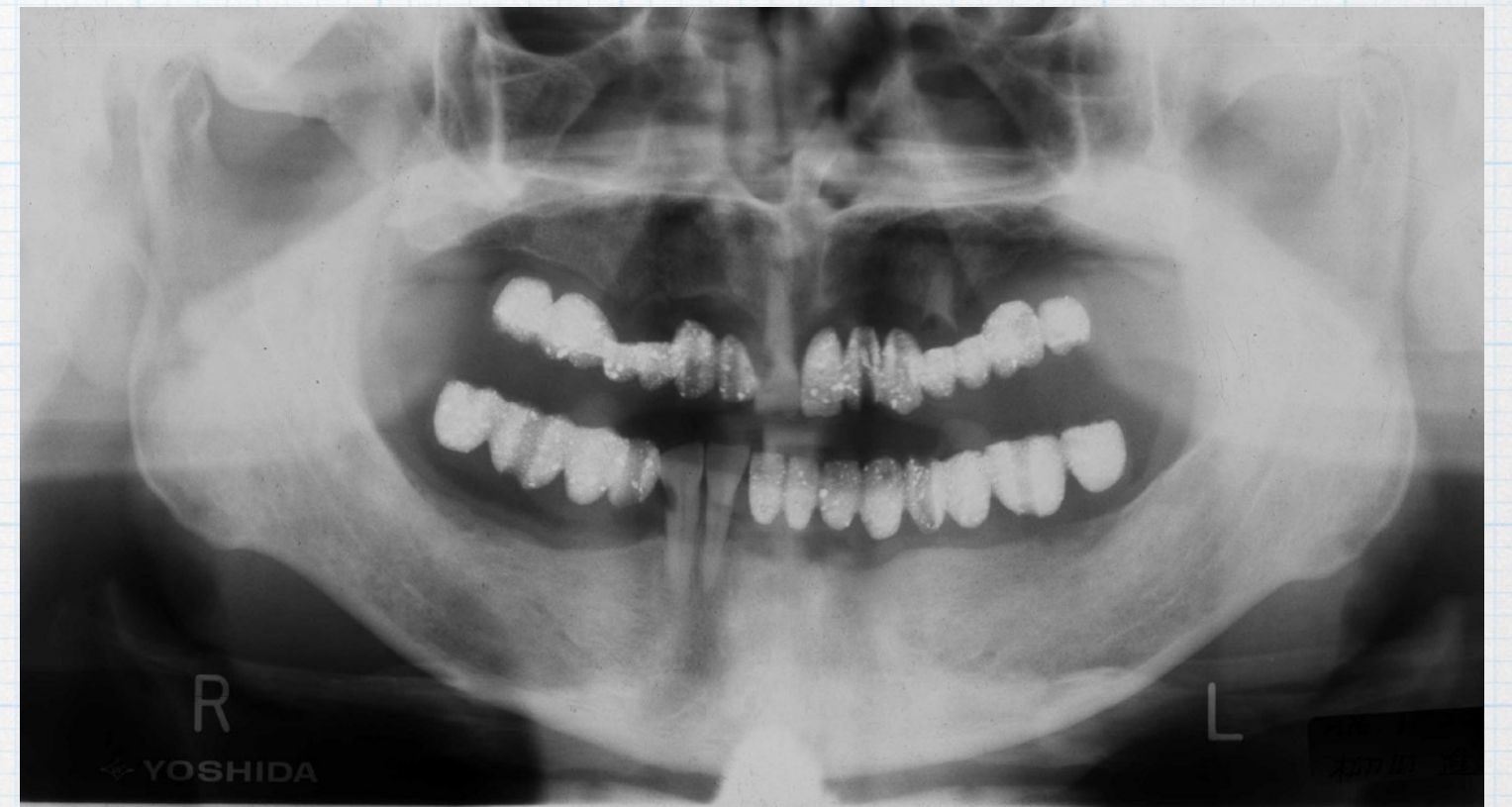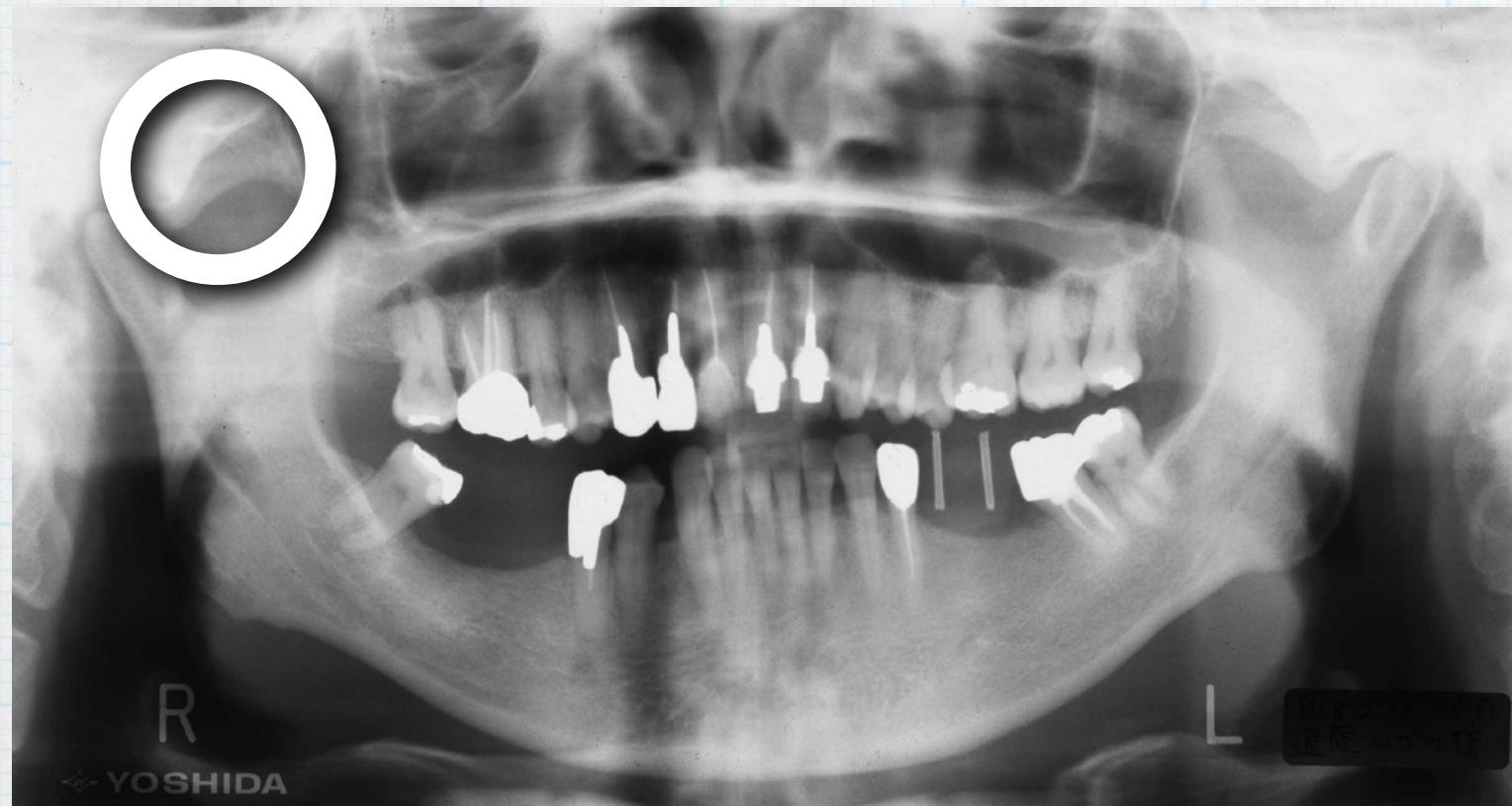欠損部位の  
状態が分か  
る写真追加



術前口腔内写真の埋入部位に抜歯予定歯やブリッジポンテックがある場合、5枚法と1枚でも欠損状態が確認できる写真を別途提示できれば症例として認めます。

# 術前パノラマエックス線写真にステントが入っている場合

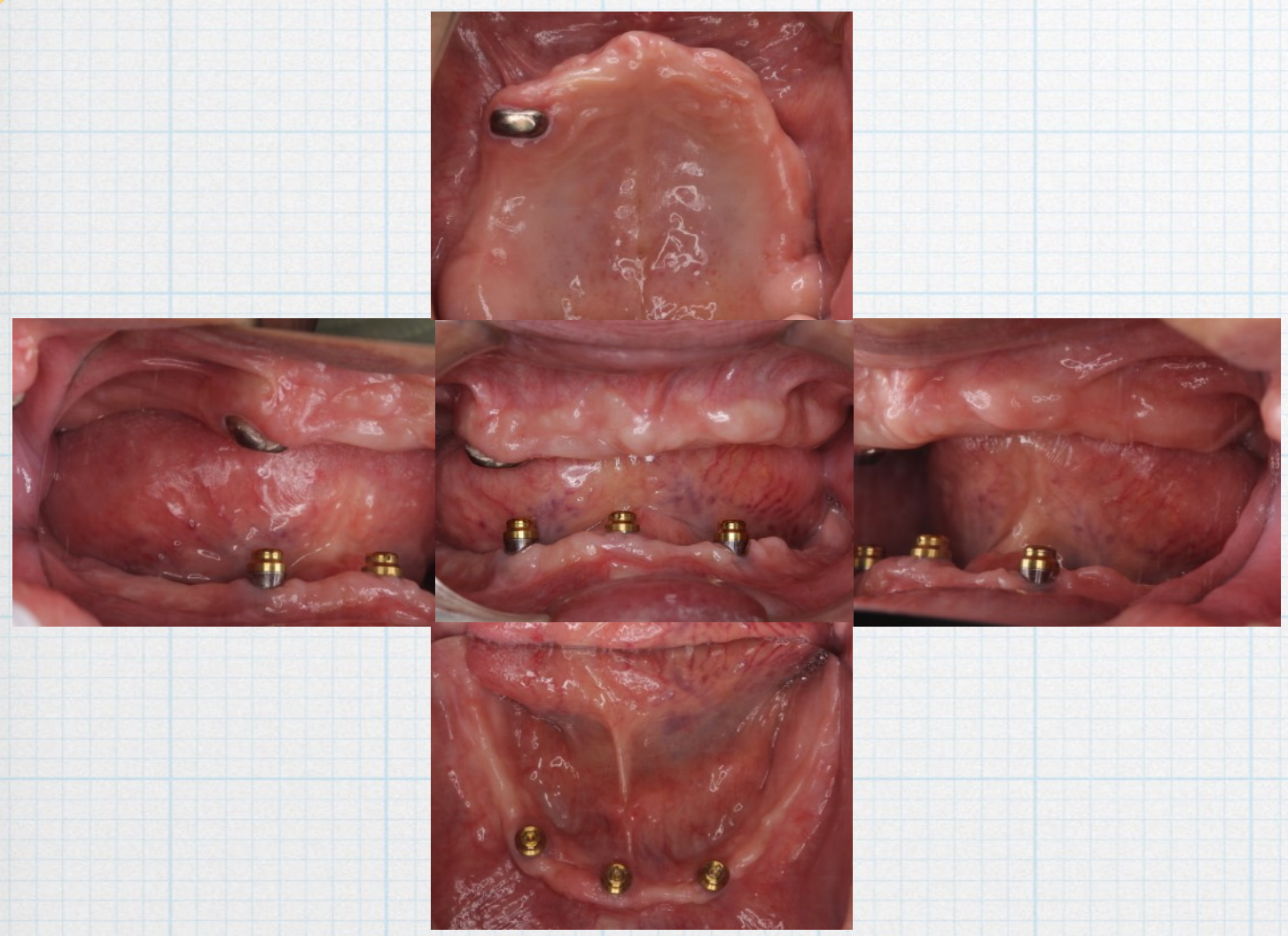
症例選択の注意点



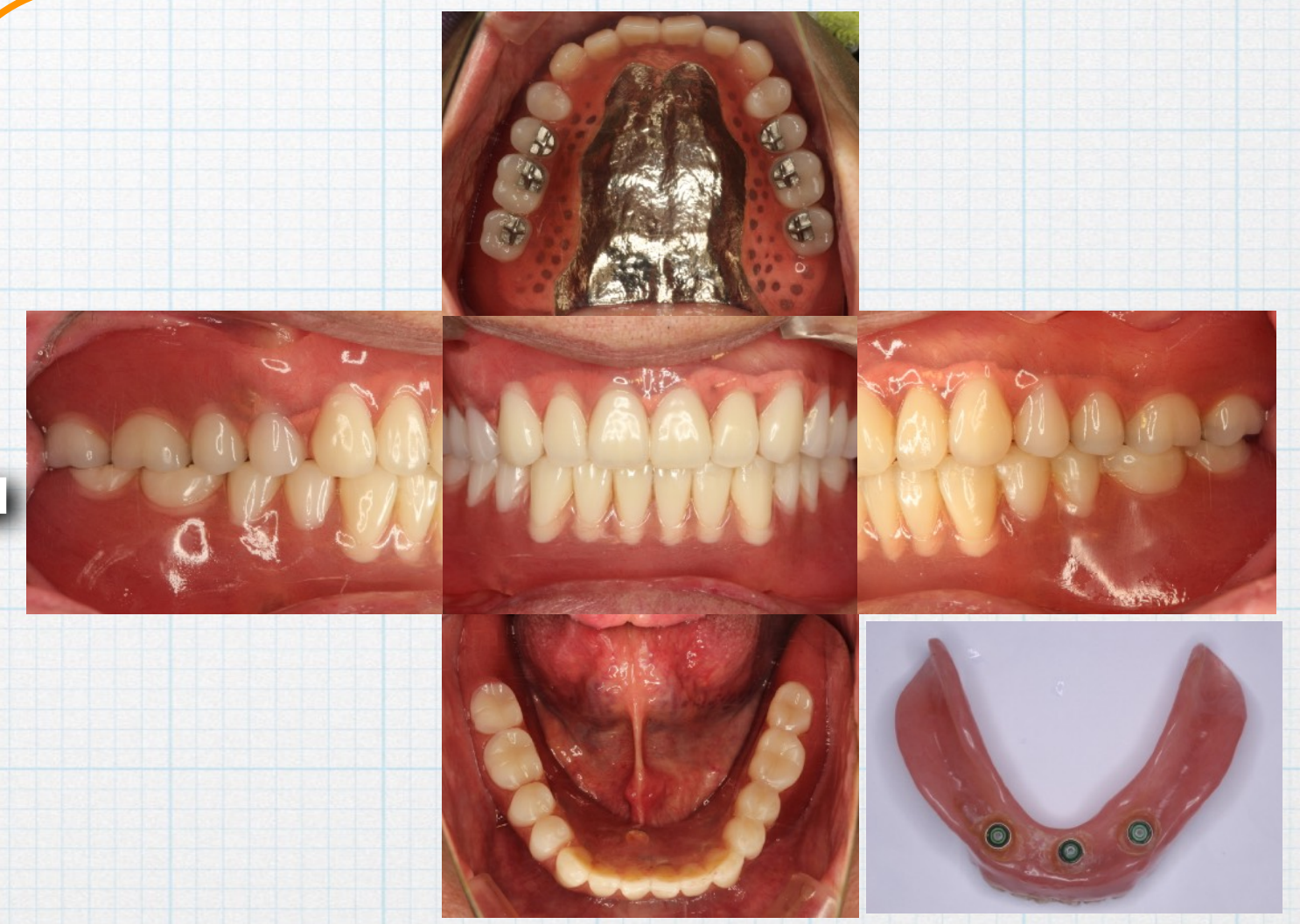
術前パノラマエックス線写真にステント等が映り込んでいる場合は、顎堤の状態が分かれば問題ありません。症例資料として認めます。

New

# 可撤式補綴装置（義歯）装着症例の写真について



+



口腔内写真（可撤式補綴装置を全て外した状態の5枚法）

追加写真（可撤式補綴装置を全て装着した状態の5枚法、あるいはインプラント支持可撤性補綴装置であれば、支持装置（アタッチメント等）が確認できる写真を追加のこと）

Q

未承認医薬品や適応外医薬品（骨補填材など）の扱いについて？

• ケースプレゼンテーション試験症例は不可。

A

• 指導医の骨造成症例では、適応外医薬品の骨補填材の使用を認める。

但し、患者へのインフォームドコンセントと同意が必要

• 暫間インプラントを最終補綴とする症例は認めない

**Q**

書類審査で「症例不備で再提出」と戻されました  
どうしたら良いのでしょうか？

**A**

- 基本的に落とすための再提出ではありません。
- 審査委員が不備と判断した内容を事務局から伝達しております。HPの規程や細則、必要書類などを熟読して改善し再提出して下さい。
- 研修施設長に相談しチェックしてもらって下さい。